PREENCHIMENTO LABIAL PONTUAL

Precise Lip Filling

Victor Hugo Werner Baggio[1]
Sidmarcio Ziroldo[2]

[1] Esp. em Dentística Restauradora, Implantodontia e Harmonização Facial, Me. em Engenharia Biomédica – Foco em Materiais Dentários – UTFPR, Prof. de Pós-Graduação e Especialização em Harmonização Orofacial – Instituto Ziroldo, Prof. convidado do curso de Pós-Graduação em Estética dental – UNIPAR, Membro da Academia Brasileira de Odontologia.
[2] Me. e Esp. em Ortodontia, Esp. em Harmonização Facial, Coord. e Prof. da Especialização em HOF - Instituto Ziroldo.

RESUMO

Na Odontologia, a busca por mudanças positivas na estética do sorriso vem aumentando e com isso os alvos se tornaram mais amplos, não se restringindo somente aos dentes, mas também a harmonia e simetria dos lábios, tratando tanto o aspecto funcional quanto o estético. Os lábios apresentam uma grande importância no sorriso, quando sua dimensão e definição estão em harmonia promovem uma aparência de juventude, sensualidade e beleza. O uso do Ácido Hialurônico (AH) está indicado por ser um dos preenchedores dérmicos temporários mais seguros e eficazes na correção de rugas, linhas e sulcos faciais, e também no recontorno estético funcional dos lábios na harmonização facial. O AH é indicado para aumentar o volume de áreas que apresentam depressões, sendo que o produto auxilia para corrigir a pele, contribui para áreas cutâneas, incluindo vincos, rugas, pregas, cicatrizes, olheiras e envelhecimento. O presente estudo teve como objetivo relatar casos clínicos do uso do AH para o rejuvenescimento da região dos lábios, visando maior proporcionalidade labial e estética para o paciente, analisando-se a importância estética do preenchimento dos lábios para redefinir esteticamente o seu volume. Como fundamento metodológico, apresentou-se uma revisão bibliográfica e abordagem qualitativa, com apoio de um caso clínico, o qual teve como embasamento a revisão de literatura dos últimos anos. Em conclusão, é um procedimento rápido, realizado em consultório odontológico, por meio do método mais acessível comparado aos métodos cirúrgicos que requerem atendimento hospitalar. Os resultados encontrados confirmam a menor ocorrência de efeitos indesejáveis e alto grau de satisfação de cirurgiões-dentistas e pacientes. Recomenda-se, assim, preencher os lábios com Ácido Hialurônico com técnica pontual, para redefinir esteticamente o seu volume.

Descritores: Ácido hialurônico, volumização labial, rejuvenescimento.

ABSTRACT

In Dentistry, the search for positive changes in the smile aesthetics has been increasing and with this the goals have become wider, not only restricted to the teeth, but also to the harmony and symmetry of the lips, treating both the functional and the aesthetic aspect. The lips are of great importance for the smile, when their size and definition are in harmony they promote an young appearance, sensuality and beauty. The use of Hyaluronic Acid (HA) is indicated as one of the safest and most effective temporary dermal fillers for the correction of wrinkles, lines and facial furrows, and also in the lips functional aesthetic contouring in facial harmonization. Hyaluronic Acid is indicated to increase the volume of areas that have depressions, the product helps to correct the skin, contributes to skin areas including creases, wrinkles, folds, scars, dark circles and aging. The aim of this study was to analyze the aesthetic importance of lips filling with Hyaluronic Acid, to aesthetically redefine its volume. As a methodological basis, a literature review and a qualitative approach were presented, with the support of a clinical case, which had as its base the literature review of the last years. In conclusion, it is a fast procedure performed in the dental office, through the most accessible method compared to surgical methods that require hospital care. The results confirm the lower occurrence of undesirable effects and high degree of satisfaction of dental surgeons and patients. It is recommended, therefore, to fill the lips with Hyaluronic Acid with punctual technique, to aesthetically redefine its volume.

Descriptors: Hyaluronic acid, lip volumization, rejuvenation.

INTRODUÇÃO

Na Odontologia, a busca por mudanças positivas na estética do sorriso vem aumentando e com isso os alvos se tornaram mais amplos, não se restringindo somente aos dentes, mas também a harmonia e simetria dos lábios, tratando tanto o aspecto funcional quanto o estético. Os lábios apresentam uma grande importânciano sorriso, quando sua dimensão e definição estão em harmonia promovem uma aparência de juventude, sensualidade e beleza[5].

O Ácido Hialurônico (AH) tem sido largamente estudado como um potente biomaterial na engenharia de tecidos, tendo em vista a sua biocompatibilidade, biodegradabilidade e participação em diversos processos biológicos que são pertinentes à morfogênese e regeneração tecidual. Os lábios, com o passar do tempo, estreitam-se, perdem o volume e o contorno, e, no entanto, com injeções de ácido hialurônico é possível restabelecer esses atributos[10].

Segundo Kim et al.[10] (2006), o AH está presente nos fluidos corporais em quantidades variadas e ocorre em todos os tecidos dos vertebrados, sendo as maiores concentrações observadas em tecido conjuntivo frouxo e as menores concentrações no sangue. Na pele, o ácido hialurônico constitui o reservatório primário de ácido hialurônico no corpo, mais de 50% do total[23].

O AH é o glicosaminoglicano mais farto presente na matriz extracelular constituindo a derme, e é não sulfatado e não ligado covalentemente à proteína. É o único glicosaminoglicano não limitado a tecidos animais. Além disso, é sintetizado sobretudo por fibroblastos, por uma enzima vinculada a membrana plasmática (ácido hialurônico sintetase), que é secretada diretamente em meio extracelular. Devido as suas excepcionais propriedades físicas, o ácido hialurônico desempenha um papel predominante na estrutura e organização da derme e ajuda a garantir a flexibilidade e a firmeza da pele[25].

Sendo assim, o AH, como uma substância natural encontrada no corpo, ajuda a aumentar o volume dos lábios. Esses tipos de preenchedores dérmicos são, por vezes, denominados de “preenchedores de ácido hialurônico”. O mais utilizado pelos profissionais é o AH bacteriano, que vem embalado de uso único em seringa pré-carregada com gel límpido, não particulado, incolor, espesso sem lidocaína[12].

Seu uso está indicado por ser um dos preenchedores dérmicos temporários mais seguros e eficazes na correção de rugas, linhas e sulcos faciais, e também no recontorno estético funcional dos lábios na harmonização facial. O AH é indicado para aumentar o volume de áreas que apresentam depressões, sendo que o produto auxilia para corrigir a pele, contribui para áreas cutâneas, incluindo vincos, rugas, pregas, cicatrizes, olheiras e envelhecimento. Assim, a redução do volume de ácido hialurônico desempenha um papel importante no desenvolvimento de rugas.

O presente estudo teve como objetivo relatar casos clínicos do uso do AH para o rejuvenescimento da região dos lábios, visando maior proporcionalidade labial e estética para o paciente, analisando-se a importância estética de preenchimento dos lábios para redefinir esteticamente o seu volume.

Como fundamento metodológico, apresentou-se uma revisão bibliográfica de abordagem qualitativa, com apoio de um caso clínico, o qual teve como embasamento a revisão de literatura dos últimos dez anos.

REVISÃO DE LITERATURA

Aspecto conceitual e funcional de ácido hialurônico

É imenso o interesse das áreas da saúde pela estética facial, tendo em vista que a atratividade da face está relacionada diretamente a autoestima e às relações interpessoais. É tema de referência e estímulo para os indivíduos que procuram algum tipo de tratamento nesse aspecto[22].

O AH é um biopolímero formado pelo ácido glucurônico e a N-acetilglicosamina. Faz parte da constituição do organismo e atua no preenchimento dos espaços intracelulares. Encontra-se em todas as estruturas do corpo humano, portanto, produzidos por células do organismo de fórmula molecular, altamente solúvel em água, em proporções desiguais. Entretanto, apresenta-se em maior quantidade no tecido tegumentar, representando mais de 50% do total[20].

O avanço tecnológico foi capaz de extrair e sintetizar o AH em forma de sal (hialuronato de sódio), o que permite tratar o envelhecimento facial, e se tornou o ácido de maior destaque por sua forma segura, pela sua eficácia nos resultados, satisfação, além da versatilidade, facilidade de armazenamento e de uso. O AH deve apresentar um alto grau de pureza e faixa de massa molar adequada para cada aplicação, pois as moléculas com alto peso molecular podem desencadear reações granulo matosa de corpo estranho depois da injeção intradérmica[27].

A aplicação injetável do AH visa preencher sulcos e rugas, aumentar o volume de certas áreas como lábios, além de disfarçar cicatrizes. Esse ácido é o encarregado pelo volume, pela sustentação, pela hidratação e elasticidade da pele[24]. Com o passar do tempo, abranda, ocasionando a atenuação dessas propriedades da pele, colaborando para a desidratação cutânea e o aparecimento de rugas e sulcos[3].

O AH possui propriedades elásticas que oferecem resistência à compressão, assim a pele consegue proteger estruturas subjacentes dos danos mecânicos existentes no meio exterior. Além disso, permite que as fibras colágenas se agitem com facilidade por meio da substância intersticial. Conforme se envelhece, as células da pele diminuem a produção do ácido hialurônico, portanto, sua quantidade na pele do idoso é menor quando comparada a uma pele jovem[14].

Sendo assim, apesar de existir no organismo desde sempre, o AH se torna escasso ao longo dos anos com o envelhecimento natural da pele. Requer uma diminuição da hidratação dérmica, fator que tem como consequência o desenvolvimento de, além de rugas, marcas de expressões, perda de volume e depressões na derme. A injeção de AH para preenchimentos é uma peça essencial no tratamento do rejuvenescimento cutâneo[13].

O AH é o maior componente da matriz extracelular da derme humana, cujas modificações decorrentes do envelhecimento cutâneo diminuem a produção deste polímero natural na pele, contribuindo para a formação de rugas e diminuição da elasticidade. Para fins estéticos, desfruta da sua capacidade de reter água e umidade natural da pele, o que confere uma hidratação mais natural e mantém o colágeno[9].

É ainda o componente importante da matriz extracelular da derme, sendo sintetizado na membrana plasmática dos fibroblastos e outras células, como as sinoviais, endoteliais, musculares e libertado no espaço extracelular. Exibe efeito antioxidante, funcionando como agente sequestrante de radicais livres, aumentando a proteção da pele em relação à radiação ultravioleta[19].

Sendo assim, contribui para aumentar a capacidade de reparar tecidular. Além disso, participa do processo de regeneração de inflamação ou cicatrização de feridas, antes mesmo do começo da síntese de colágeno, pois seu grau hídrico facilita o movimento de células que ocorre em estágios prematuros[1].

Estruturas labiais

Os lábios são unidades anatômicas de grande importância estética para a face. Sua definição e dimensões fornecem conotações de juventude, sensualidade e beleza. Tal como a pele, estão sujeitos aos fatores extrínsecos e intrínsecos responsáveis pelo envelhecimento. Os lábios, com o passar dos anos, estreitam-se, perdem o volume e o contorno[21].

A máxima atenção dos cirurgiões-dentistas anteriormente ao preenchimento dos lábios com AH deve estar voltada tanto para o conhecimento anatômico dos lábios quanto para seu perfil e estruturas[17].

A fim de conhecer a estrutura labial, torna-se importante a visão do todo, isto é, conforme mostra a Figura 1, a vista lateral dos músculos da face.

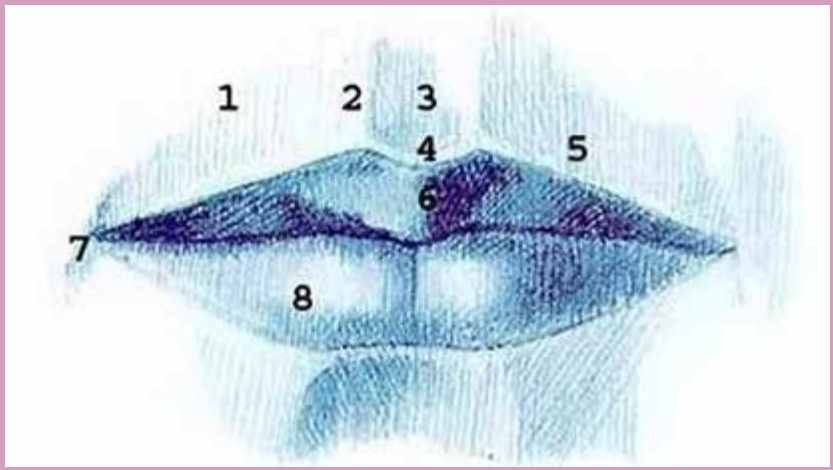

Figura 1 – Topografia labial. Fonte: Paixão (2011).

1. Lábio superior: porção cutânea
2. Coluna do filtrum
3. Sulco do filtrum
4. Arco de Cupido
5. Linha branca do lábio superior
6. Tubérculo central da porção mucosa do lábio superior
7. Comissura labial direita
8. Lábio inferior: porção mucosa do vermelhão

O lábio superior compreende o vermelhão e a zona onde se encontra a base do nariz e os sulcos nasogenianos. O lábio inferior se forma também pelo vermelhão e zona da pele limitada pela continuação dos sulcos nasogenianos; e inferior, pelo começo do mento ou queixo, no sulco mentolabial[16]. Na Figura 2, destacam-se os músculos dos lábios.

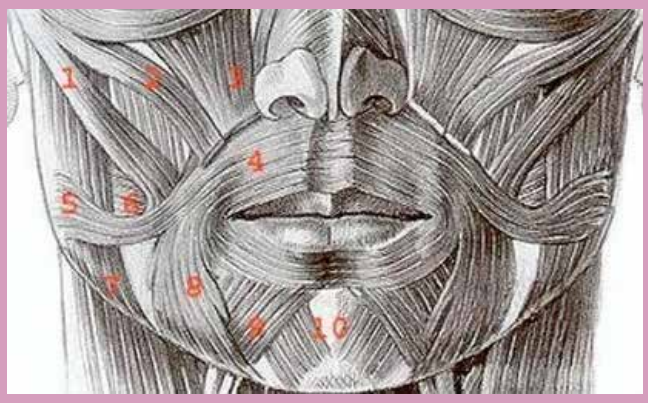

Figura 2 – Músculos dos lábios. Fonte: Netter (2000).

O músculo labial mais importante é o orbicular dos lábios (4). Este fecha o esfíncter oral e proporciona competência labial, essencial para uma correta respiração nasal. Os músculos levantadores do lábio superior são o levantador do lábio superior (3), o zigomático maior (1) e o zigomático menor (2). Ainda há o triangular (8), o risório (5) e o bucinador (6). No lábio inferior, o levantamento e protusão da parte central são produzidos pelos músculos mentonianos (10), e o abaixamento é produzido pelo músculo quadrado-mandibular (9) que nasce no borde inferior da mandíbula[8].

Mediante as estruturas labiais, conforme mostra a Figura 3, sobre a principais artérias, disposição da artéria labial e outros, a alternativa ideal é a atuação responsável e comprometida do cirurgião-dentista frente ao conhecimento, o diagnóstico e no planejamento para otimizar os resultados estéticos dos pacientes e diminuir, ao máximo, possíveis efeitos indesejáveis de procedimentos estéticos labiais[6].

Com o envelhecimento, agravado pelos efeitos gravitacionais, observa-se na região dos lábios o aumento da distância entre a base nasal e a linha da transição cutâneo-mucosa, a diminuição da espessura, o apagamento da região do filtro, a inversão do vermelhão dos lábios e o surgimento de rugas periorais. Diante disso, existem inúmeras técnicas que podem ser utilizadas para a sua melhoria, incluindo a aplicação de AH[18].

Figura 3 – Principais artérias, disposição da artéria labial. Fonte: Paixão (2011).

Para o uso do preenchimento de AH para a região dos lábios, existem fatores importantes para projeção e aumento do volume: injeção em profundidade superior a 3 mm logo abaixo do vermelhão; a borda do vermelhão para criar o "arco do cupido" com agulha de 27G; injeção feita mais profundamente usando microcânula de 27G, inserida longitudinalmente no meio do lábio; compressão da ALS cerca de 1 cm acima da comissura oral, no ponto em que ela passa perto do ângulo oral; injeção na borda do lábio inferior é mais segura; a trajetória da ALI é fora do vermelhão do lábio inferior, próxima ao rebordo alveolar[29].

Assim, a maioria dos ramos labiais entra no vermelhão perpendicularmente, e as artérias marginais que a conectam com esses ramos terminais no vermelhão são de calibre muito pequeno. Em apenas cerca de 4% dos casos a ALI assume trajetória aberrante, correndo mais superiormente e bem mais próximo ao vermelhão[6].

Quanto ao aspecto natural, é importante alinhar o resultado desejado juntamente em interação entre profissional e paciente. É de fundamental importância que o paciente organize as expectativas do tratamento com os resultados que vão ser conquistados. Assim, a prioridade do cirurgião-dentista sempre é garantir uma aparência natural, que mantenha as características individuais de cada paciente[11].

A injeção de AH para preenchimentos é uma peça essencial no tratamento do rejuvenescimento cutâneo. Nas 48 horas pós-procedimento, é preciso evitar bater os lábios, tomando cuidado com copos e garfos. A região pode ficar inchada e ressecada, mas isso passa em questão de dias, e o resultado final pode ser visto entre cinco e sete dias. O período de reabsorção do AH pelo organismo costuma demorar de seis a 18 meses, dependendo do organismo do paciente e da quantidade da substância[2].

A avaliação do paciente previamente à injeção é fundamental não apenas para julgar suas expectativas, realizar a escolha do produto ideal e determinar o plano e a escolha dos pontos de injeção, mas também para avaliar o risco envolvido no procedimento. No contexto dos procedimentos estéticos devem ser avaliados: tipo de procedimentos estéticos prévios, tipo de preenchedores e reação alérgica prévia a preenchedores ou anestésicos[7].

De maneira geral, preenchedores devem ser evitados em caso de infecção ativa em área próxima (intraoral, envolvendo mucosas, dental ou mesmo sinusite), processo inflamatório adjacente, imunossupressão, alergia aos componentes do preenchedores, gravidez e amamentação[30].

No caso de foco de infecção adjacente ativo, o procedimento deve ser adiado e a infecção tratada antes de qualquer injeção. Se o paciente está sob tratamento odontológico, recomenda-se adiar o procedimento, pois tal tratamento pode causar bacteremia transitória, a qual, já comprovadamente, possui impacto sistêmico e pode causar doenças, bem como, teoricamente, provocar a colonização do preenchimento e a formação de biofilme de bactérias[28].

Protuberâncias podem ser causadas por excesso de AH, injeção superficialde produto ou migração devido a movimento muscular nos lábios. As opções de tratamento compreendem, no caso de AH, a remoção por injeção de hialuronidase. É importante notar que essa capacidade de reversão do AH é única. Hialuronidase anteriormente diluída e lidocaína podem ser utilizadas para dissolver a protuberância. Importante o paciente ler e assinar um termo de consentimento informado, e os dados de protocolo devem ser bem documentados[15].

Mediante isso, para o rejuvenescimento, o preenchedor dérmico a base de AH tem sido um dos mais utilizados. A avaliação correta dos músculos faciais/labiais comprometidos no envelhecimento colabora para resultados instantâneos e satisfatórios[4].

MATERIAL E MÉTODOS

Para o desenvolvimento metodológico deste trabalho foi realizada uma pesquisa bibliográfica, com procedimento qualitativo. A pesquisa bibliográfica foi realizada por meio eletrônico, livros e artigos científicos, disponíveis em Pubmed, Lilacs e Scielo, e que abordavam informações sobre preenchimento com ácido hialurônico, nos anos de 2004 a 2018. Para a triagem dos artigos foram utilizados os seguintes descritores: ''preenchimento'', "ácido hialurônico na estética''.

A pesquisa bibliográfica se trata de dados e informações encontradas naqueles materiais construídos a partir das fontes primárias em pesquisas realizadas anteriormente[31].

Foi realizado um estudo de caso clínico em uma clínica particular. A paciente foi fotografada antes, durante e após o procedimento, após assinatura do Termo de Consentimento Livre e Esclarecido. Os dados da paciente e identidade foram preservados.

RELATO DE CASO

Paciente do sexo feminino, com idade de 25 anos, chegou ao consultório com queixa estética em relação ao volume e espessura labial, relatando como queixa principal, volume labial com pouca expressividade. Determinou-se que se usariauma seringa de 1 ml de ácido hialurônico para realizar o preenchimento labial.

Inicialmente foi solicitado a paciente lavar o rosto com água e sabão neutro, removendo-se todo batom e impurezas. Posicionou-se a paciente em uma inclinação de 45 graus para demarcação do labiograma. Utilizou-se uma seringa de preenchedor Rennova Fill® na apresentação de 1 ml. Após a demarcação do lábiograma e assepsia local com clorexidine aquosa a 0,2%, realizou-se anestesia troncular, a nível de forame infraorbitário e mentoniano.

Iniciou-se preenchendo na região do arco do cupido, colocando pontualmente em suas extremidades 0,05 ml de gel (totalizando 0,1 ml). Após, realizou-se a volumização superior do lábio, com a técnica de retro injeção, colocando 0,1 ml a cada dez mm, na parte do vermelhão do lábio, do lado esquerdo e, após, o direito, em sequência, (totalizando 0,2 ml)

Partiu-se em seguida ao preenchimento do lábio inferior. Seguiu-se essa aplicação em dois momentos. Primeiro, foi efetuado sobre os tubérculos dos lábios inferiores direito e esquerdo, um preenchimento no sentido horizontal, com a técnica de retroinjeção da mesial para distal. Em cada linha de aplicação, com 10 mm cada, aplicou-se o volume de 0,1 ml, (totalizando 0,2 ml).

Por conseguinte, foram aplicadas pontualmente abaixo da linha anteriormente feita, em forma de deposição pontual, "*BOLUS*". Em cada lado da aplicação pontual, fizeram-se duas deposições de gel, uma ao lado da outra com distância aproximada de 0,5 mm entre uma e outra. Em cada ponto, depositou-se 0,05 ml (totalizando 0,1 ml). Sendo assim, em cada aplicação pontual, usou-se 0,1 ml, totalizando 0,2 ml.

Por final, aplicou-se pontualmente na região medial do lábio superior a quantidade de 0,05 ml de gel. Finalizando a quantidade de gel aplicada, utilizou-se 0,75 ml de gel.

Figura 4 – Foto inicial da paciente.

Utilizou-se uma seringa pré-preparada de preenchimento cutâneo da marca Rennova Fill® com uma agulha 30g de 0,6 polegadas, assegurando-se de que a mesma estava firmemente fixada à seringa de preenchimento, evitando a saída durante a pressão do êmbolo.

Figura 5 – Foto com as marcações feitas previamente antes das aplicações.

Figura 6 – Foto com a aplicação horizontal, no sentido mésio-distal.

Figura 7 – Foto com a aplicação pontual, abaixo da linha horizontal.

Figura 8 – Foto com a aplicação pontual na linha mediana superior.

Figura 9 – Foto final do preenchimento.

DISCUSSÃO

A técnica de rejuvenescimento com AH teve a finalidade de amenizar alterações cutâneas e o aumento dos lábios. O ácido hialurônico é uma das melhores técnicas por seguir as características ideais de segurança e eficácia. Após a realização dos procedimentos, comprovou-se o conforto observado com a utilização de anestesia troncular, aplicada perto dos nervos. O edema leve pós-operatório ocorreu como era esperado[26].

A segunda paciente fez uso de medicação para prevenção do aparecimento de herpes labial, por ter relatado história da doença, evitando possível aparecimento da mesma. Embora seja classificado como não imunogênico, de ser substância degradável pelo organismo e de a maioria dos efeitos adversos ser apenas inestética, esta substância pode causar reações adversas. Algumas complicações demandam tratamento agressivo e rápido, de forma a diminuir o risco de sequelas ou morbidades. Dessa forma, os profissionais de saúde autorizados a lidar com essa substância devem estar aptos a controlar esses eventos, por meio da aplicação de uma enzima que degrade especificamente essa substância, a hialuronidase[8].

Devido ao seu perfil de segurança, eficácia e versatilidade, o preenchimento com ácido hialurônico vem se destacando como alternativa no tratamento de rugas estáticas. Porém, o uso indiscriminado e o concomitante crescimento do uso de preenchedores à base de ácido hialurônico têm evidenciado algumas reações adversas. Assim fica nítido a necessidade de um estudo sobre esta substância e meios para reversão dela no organismo.

Foram tratados pacientes com queixas estéticas em relação aos lábios: deficiência da definição do contorno, do volume e da projeção labial. Foram excluídos pacientes com história de alergia ao produto implantado, com doenças do colágeno e gestantes. Os tratamentos foram realizadosem clínica privada no período de outubro de 2010 a maio de 2011.

Ao finalizar o procedimento, a região dos lábios apresentou aparências rejuvenescidas e pacientes exibiram alto grau de satisfação. As recomendações pós-procedimento foram colocar gelo nas primeiras horas, não se expor ao sol ou calor excessivo, não usar maquiagem nas primeiras 24 horas e não manipular o local, além de não realizar atividades pesadas e ou esportivas na semana da aplicação.

A reação adversa observada foi edema no vermelhão do lábio logo após o procedimento e depois de 24h apresentou hematoma no ângulo em um dos lados, em 7 dias ocorreu regressão do edema e pacientes ficaram felizes com os resultados. A técnica de aplicação

exige profundo conhecimento da anatomia da região a ser tratada e não deve ser aplicada sem treinamento prévio, a fim de diminuir os riscos de complicações vasculares.

CONSIDERAÇÕES FINAIS

Na finalização deste estudo, observou-se que harmonização facial é um dos procedimentos estéticos que estão sendo muito procurados atualmente, tanto na área médica quanto odontológica, visando um equilíbrio funcional e estético integrado, buscando o rejuvenescimento facial e melhoria de volume facial estético. Esses procedimentos são menos invasivos, de recuperação rápida e com retorno de uma aparência satisfatória em curto prazo e, em especial neste presente estudo, aumentar os lábios por meio da aplicação de AH.

Há importantes queixas em relação aos lábios, tendo em vista a deficiência da definição do contorno, do volume e da projeção labial. O procedimento seguro que pode ser utilizado para esta melhoria estética labial é o preenchimento labial com AH, por ser um poderoso retentor de água e eficaz em adicionar volume aos tecidos injetados, devolvendo a relação tridimensional com o restante da face. Sua vantagem está em ser um procedimento seguro, devido a sua reversibilidade e poucos efeitos colaterais.

A utilização de AH está indicada por ser um dos preenchedores dérmicos mais seguros e eficazes na correção de rugas, linhas e sulcos faciais, e também no recontorno estético funcional dos lábios na harmonização facial. Além de ser um procedimento rápido, realizado em consultório odontológico, por meio do método mais acessível comparado aos métodos cirúrgicos que requerem atendimento hospitalar, os resultados encontrados confirmam a menor ocorrência de efeitos indesejáveis e alto grau de satisfação de cirurgiões dentistas e pacientes.

No que diz respeito as possíveis complicações, a elaboração de um plano contendo informações sistêmicas da vida do paciente é fundamental. Além disso, de acordo com a revisão apresentada e o caso clínico exposto, pode-se considerar que a técnica de preenchimento labial de maneira pontual apresenta resultados muito bons.

Conclui-se, que, com injeções de ácido hialurônico é possível restabelecer as características labiais, com presumível sucesso. A avaliação correta dos músculos faciais/labiais comprometidos no envelhecimento colabora para resultados instantâneos e satisfatórios. Importante o profissional buscar qualificação e conferir a procedência do material a ser utilizado.

REFERÊNCIAS

1. Agostini T, Silva D. Ácido hialurônico: princípio ativo de produtos cosméticos. Santa Catarina, 2010.
2. Alessandrini A, Fino P, Giordan N, Amorosi V, Scuderi N. Evaluation of a new hyaluronic acid dermal filler for volume restoration. Journal of cosmetic and Laser Therapy. 2015; 17(6):335-342.
3. Almeida ART, Sampaio, G.A.A. Ácido hialurônico no rejuvenescimento do terço superior da face: revisão e atualização - Parte 1. Surgical & Cosmetic Dermatology, São Paulo. 2016; 8(2):148-153.
4. Almeida ART, Saliba AFN. Hialuronidase na cos-miatria: o que devemos saber? Surg Cosmet Dermatol. 2015; 7(3):197-204.
5. Braz AV. Update no tratamento com ácido hialurônico. In: Kede MPV, Sabatovich O, editores. Dermatologia Estética. São Paulo: Ateneu; 2009. p. 646-61.
6. Bartus CL, Sattler G, Hanke CW. The tower technique: a novel technique for the injection of hyaluronic acid fillers. J Drugs Dermatol. 2011; 10:1277-80.

7. Cavalcanti NA, Azevedo JF, Mathias P. Harmonização Orofacial: A odontologia além do sorriso. Rev. Bahiana de Odontologia. 2017; 8(2):28-29.
8. Gladstone HB, Peggy W, Carruthers J. Informações básicas no uso de preenchedores estéticos. In: Carruthers J, Carruthers A. Técnicas de preenchimento. 2nd. ed. Rio de Janeiro: Elsevier, cap.1, p.01-10, 2005.
9. Habre S, William Nasr M, Habre M, Preenchimento de tecidos moles: nem tão minimamente invasivo. Surg Cosmet Dermatol 2016;8(2):182-3.
10. Kim SH et al. The effects of Musk Ton peroxisome proliferator-activated receptor [PPAR]-α activation, epidermal skin homeostasis and dermal hyaluronic acid synthesis. Arch Dermatol Res, 2006; 298(6):273-282.
11. Lee SK, Kim HS. Recent trend in the choice of fillers and injection techniques in Asia: a questionnaire study based on expert opinion. J Drugs Dermatol. 2014; 13(1):24-31.
12. Machado AW, Santos TC, Araújo TM, Gandini Junior LG. Integração ortodôntica e dermatologia na busca da excelência na estética labial. Rev clin ortodon Dental Press. 2010; 9(3):47-56.
13. Maio M. Tratado de Medicina Estética. v. 1, São Paulo: Roca, 2004.
14. Monteiro É. Envelhecimento facial: perda de volume e reposição comácido hialurônico. RBM Rev. Bras. Med. 2010; 67(8):299-303.
15. Monteiro EO. Tratamento de rejuvenescimento facial com ácido hialurônico não estabilizado de origem não animal aplicado na derme. Moreira Jr. Editora. Rev Bras Med. 2011; 68(6)198-200.
16. Netter FH. Atlas de Anatomia Humana. 2ed. Porto Alegre: Artmed, 2000.
17. Paixão MP, Montedonio J, Queiroz Filho W, Pouza CET, Almeida AEF. Liftingde lábio superior associado à dermabrasão mecânica. Surg Cosmet Dermatol. 2011; 3(3):249-53.
18. Paixão MP. Conheço a anatomia labial? Implicações para o bom preenchimento. Surgery Cosmetic Dermatology. 2015; 7(1):10-16.
19. Park Kh, Kim Yk, Woo Sj, Kang Sw, Lee Wk, Choi Ks, et al. Iatrogenic occlusion of the ophthalmic artery after cosmetic facial filler injections. A National survey by the Korean Retina Society. JAMA Ophthalmol. 2014; 132(6): 714-23.
20. Peck S. Peck L Selected aspects of the art and science of facial esthetics. Semin Orthod. 1995,1(2):105-26.
21. Philipp-Dormston WG, Hilton S, Nathan M. A prospective, open-label, multicenter, observational, postmarket study of the use of a 15 mg/mL hyaluronic acid dermal filler in the lips. J Cosmet Dermatol. 2014; 13(2):125-34.
22. Reis SAB, Abro J, Claro CAA, Capelozza Filho. Avaliação dos fatores determinantes da estética do perfil facial. Dental Press J Orthod 2011; 16(1):57-67.
23. Rocquet C, Reynaud R. 2008 apud Garbugio AF, Ferrari GF. Os benefícios do ácido hialurônico no envelhecimento facial. Uningá Review. 2010; 4(2):25-36.
24. Sandoval, Maria Helena Lesqueves; Caixeta, Clarice Martins; Ribeiro, Nathalia Meireles. Avaliação in vivo e in vitro da eficácia de um produto com associação de vitamina C, ácido hialurônico fragmentado e manose na prevenção do envelhecimento cutâneo. Revista Surgical And Cosmetic Dermatology. São Paulo, v. 7, n. 1, jan/dez. 2015.
25. Silva ES, Silva SN, Fialho SL˙ Processing and Characterization of a Composite of Hyaluronic acid (HA) and Microspheres Biphasic Calcium Phosphate (BCP) for Dermal Repair. Departament of Material Engineering, Center Federal of Education Tecnologic of Minas Gerais, Belo Horizonte (MG), Brazil, 2012.
26. Small R, Hoang D, Linder J. Guia pratico de procedimentos com toxinabotulínica. São Paulo: DiLivros, 2014.
27. Souza VM. Ativos dermatológicos: um guia dos novos ativos dermatológicos utilizados na farmácia de manipulação, para médicos e farmacêuticos. São Paulo: Tecnopress; 2003.
28. Talarico S, Hassun KM, Monteiro EO, Parada MOB, Buratini LB, Arruda L et al. Avaliação da segurança e eficácia de novo preenchedor à base de ácido hia-lurônico no tratamento de silfos nasolabiais e contorno dos lábios. Surg Cosmet Dermatol. 2010; 2(2):83-86.
29. Tansatit T, Apinuntrum P, Phetudom T. A typical pattern of the labial arteries with implication for lip augmentation with injectable fillers. Aesthetic Plast Surg. 2014; 38(6):1083-9.
30. Wolfgang PG, Said H, Myooran N. A prospective, open-label, multicenter, observational, postmarket study of the use of a 15 mg/mL hyaluronic acid dermal filler in the lips. Journal of Cosmetic Dermatology. 2014; 13(2):125-134.

E-mail do autor: victorhugobaggio@hotmail.com
Recebido para publicação: 06/08/2019
Aprovado para publicação: 21/08/2019

Como citar:
Baggio VHW, Ziroldo S. Preenchimento Labial Pontual. Simmetria Orofacial Harmonization in Science. 2019; 1(1):28-39. DOI: 10.24077/2019;112839

1º MEETING SIMMETRIA

OROFACIAL HARMONIZATION IN SCIENCE

2 e 3 de Abril de 2020 - *Curitiba*

Palestrantes já Confirmados

Sidmarcio Ziroldo

Antonio Celória

Bruna Locks

Weider Silva

Victor Hugo Baggio

Cristiane Caram

Michelle Negretti

Grade sujeita a alterações

Evento paralelo ao 3º Congresso Ortho Science

Apenas 100 Vagas Inscreva-se já!

Mais informações:

www.orthoscience.com.br (41) 3081-4052 editoraplena@editoraplena.com.br

Espaço Torres, Rua Pergentina Silva Soares, 159, Jardim Botânico

Realização:

EDITORA PLENA

3º Congresso Internacional Ortho Science

Nosso compromisso já tem data marcada.

3º Congresso Internacional Ortho Science

02, 03 e 04 de Abril de **2020** | Curitiba

8 horas
Chris Chang

Rodrigo Milani

4 horas
Marcos Janson*

Alexandre Moro

Renato Parsekian

Antonio Celória

Hugo Trevisi

Daniela Garib

Roberto Shimizu

Henrique Villela

Ricardo Moresca

Cristiane André

*PRÉ-CONGRESSO
com *Prof. Marcos Janson*

últimas vagas

01/04/20 8:30h às 18:30h

Tema: "Mais do que nunca, o resultado está em suas mãos..."

INSCREVA-SE JÁ!

Realização: EDITORAPLENA

Patrocínio Diamante: eurodonto produtos odontológicos, clearcorrect

Patrocínio Ouro: MORELLI, invisalign

Patrocínio Prata: CORALDENT, DAT STEEL, ID-Logical

www.orthoscience.com.br (41) 3081-4052 editoraplena@editoraplena.com.br

Espaço Torres, Rua Pergentina Silva Soares, 159, Jardim Botânico