Priscila Rizzi[1]

Enceramento realista do incisivo central superior

Realistic waxing of the upper central incisor

Resumo

O enceramento hoje na Odontologia possui seu lugar de importância no planejamento protético. A partir dele temos a previsibilidade de como o tratamento ficará e o paciente pode opinar e fazer parte desse desenvolvimento.

Descritores: enceramento, estratificação, cera, dentes anteriores.

Abstract

Waxing in Dentistry has its place of importance in prosthetic planning today. Considering that through it, it is possible to predict how patient treatment will be and the patient can participate giving his opinion and being part of this development.

Descriptors: Waxing, stratification, wax, anterior teeth.

[1] Dentista protesista, Mestranda em DTM – UNIMES.

E-mail do autor: pririzzi@yahoo.com.br

Como citar este artigo:
Rizzi P. Enceramento realista do incisivo central superior. Prosthes. Esthet. Sci. 2019; 8(30):22-26.
DOI: 10.24077/2019;830-2226

Introdução

Neste artigo vamos possibilitar ao leitor uma maneira prática e fácil de fazer o enceramento do incisivo central superior estratificado, utilizando como material a cera Geo Expert A. Bruguera – Renfert.

Figura 1 – Com a cera translúcida, unimos os pontos de contato mesial e distal ao troquel. Com o dedo indicador atrás do troquel, fazemos uma linha na mesma direção da borda incisal do dente 21 e colocamos a cera translúcida para formar a borda incisal do dente 11, não esquecendo que a distal deve ser arredondada.

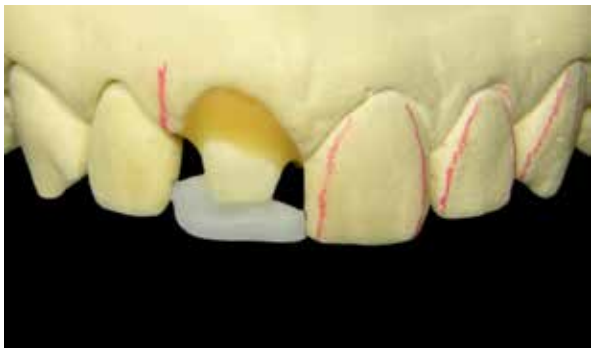

Figura 2 – Saturamos o terço cervical com a cera laranja ao redor de todo o troquel.

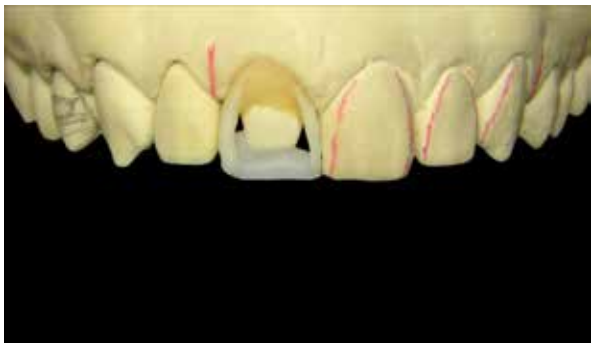

Figura 3 – Com a cera na cor dentina, delimitamos a face vestibular voltada para a proximal, deixando 0,5 mm de distância da borda incisal.

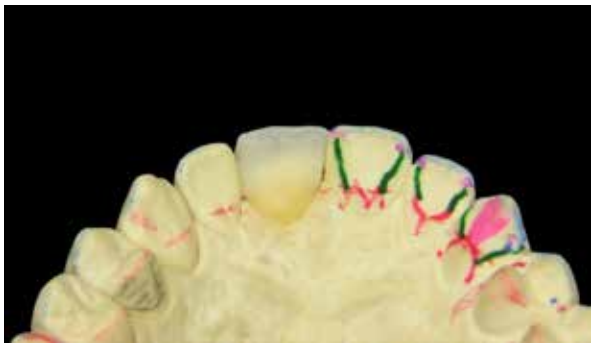

Figura 4 – Na face palatina, preenchemos com cera na cor de dentina. No terço cervical a cera de dentina deverá ser levemente misturada a cera laranja. Já no terço incisal, a cera de dentina deverá deixar um espaço de 0,5 mm da borda incisal para não perder a translucidez e seu preenchimento deverá dar a forma dos mamelos.

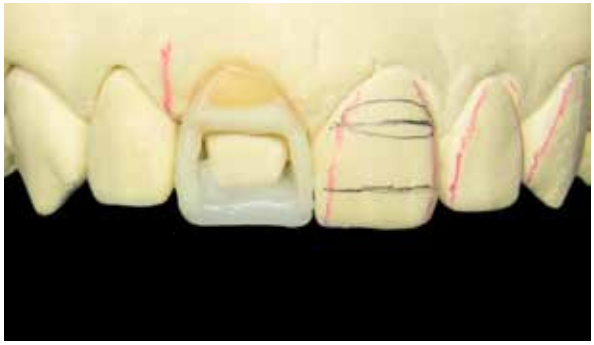

Figura 5 – Pela vestibular do dente 21, marcamos os três planos de inclinação (plano cervical, médio e incisal) e localizamos a área de bossa. No dente 11 colocamos a cera de dentina na mesma direção da bossa do dente 21.

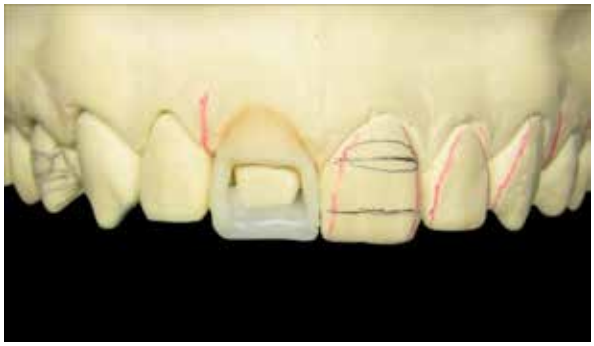

Figura 6 – Puxamos a cera de dentina em sentido da margem gengival, misturando com a cera laranja e fazendo a primeira inclinação da face vestibular.

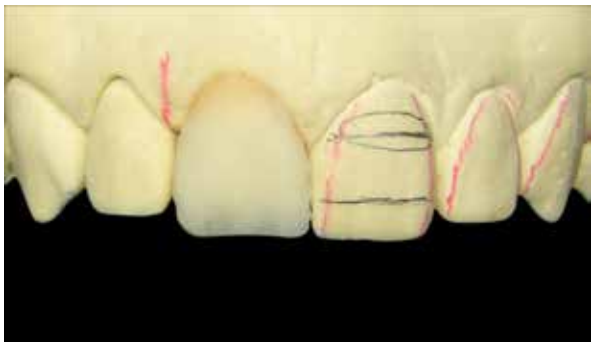

Figura 7 – Com a cera de dentina preenchemos toda a face vestibular, definindo a forma do dente. No terço incisal essa cera deve seguir com irregularidade formando os três mamelos, deixando 0,5 mm de distância da borda incisal.

Figura 8 – Com a cera esmalte, colocamos nos terços mesial e distal pela vestibular para diminuir o aspecto amarelo da dentina.

Figura 9 – A cera branca é colocada de forma irregular em cima de cada mamelo e com a cera azul contornamos os mamelos e ângulos mesial e distal.

Figura 10 – Com a cera translucida, colocamos somente no terço médio do dente e regularizamos a face vestibular. Nessa fase o dente parece estar mais largo que o homólogo.

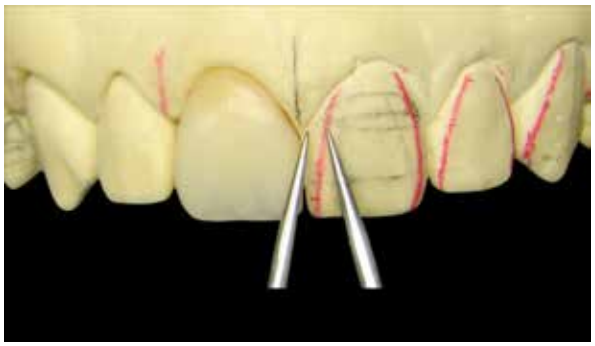

Figura 11 – Com um compasso de ponta seca, medimos a área de sombra dos três terços (cervical, médio e incisal) e transferimos para o dente de cera. Depois fazemos o mesmo com a área de brilho.

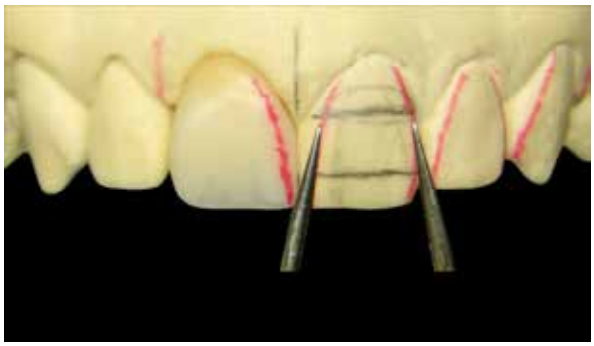

Figura 12 – As linhas vermelhas são chamadas de linhas de brilho. Entre as linhas de brilho temos a área de brilho e para fora temos a área de sombra.

Figura 13 – Com um Hollemback 3ss desgastamos levemente a área de sombra, deixando com o acabamento biselado.

Figuras 14-15 – Linha de brilho bem definida após o desgaste da área de sombra.

Figura 16 – As estruturas da palatina como cíngulo e cristas marginais são confeccionadas em esmalte.

Figura 17-18 – Resultado final.

Conclusão

A busca pela perfeição faz com que os profissionais estejam cada vez mais atualizados, tanto na escolha dos materiais como na técnica a ser aplicada.

O enceramento estratificado permite ao profissional reproduzir um dente cada vez mais natural, possibilitando que paciente observe algo o mais próximo do resultado final.

Bibliografia

1. Kano P. Desafiando a natureza. Editora Santos. 1 ed: São Paulo 2012
2. Gomes T. Pérolas: o colar artístico da morfologia. São Paulo: Quintessencia; 2017, 1 ed.
3. Riquieri, Hilton.Anatomia e escultura dental. Nova Odessa, SP: napoleão, 2016, 1 ed.
4. Vieira, Glauco Fioranelli. Atlas de anatomia de dentes permanentes. São Paulo: Santos. 2011, 1ed.

Técnica Responsável: **Roxele Dal Paiva**
CRO/TPD: **975**
(54) 3355 - 1840
Ibiraiaras - **RS**

LABORDENT
A arte de transformar Sorrisos

Disponibilizamos trabalhos:
*Fresados com o sistema **ZIRKONZAHN**
*Impressos em **3D**