



Simone Alberton da Silva¹
 Victória Alberton da Silva²

Laminados cerâmicos associados à cirurgia plástica periodontal – a arte de transformar sorrisos

Laminated Veneers associated to periodontal plastic surgery – the smile change art

Resumo

A estética diz respeito à percepção que cada indivíduo tem da beleza e é extremamente subjetiva, dessa forma compreender as expectativas de beleza do paciente é extremamente importante e muitas vezes difícil, devido ao fato de a percepção estética ser permeada por emoções e valores que diferem entre os indivíduos. A equipe interdisciplinar deve munir-se de todas as ferramentas possíveis para melhorar a visualização dos problemas estéticos, criar possíveis soluções, apresentar essas soluções para o paciente e guiar com precisão os procedimentos clínicos e laboratoriais para atingir resultados reabilitadores previsíveis e de sucesso. O objetivo deste relato de caso clínico é descrever um caso de reabilitação estética com laminados cerâmicos associados à cirurgia plástica periodontal.

Descritores: Facetas dentárias, periodontia, estética dental.

Abstract

Aesthetics refers to the individual's perception of beauty and it is extremely subjective, so understanding the patient's expectations of beauty is extremely important and sometimes difficult due to the fact that aesthetic perception is permeated by emotions and values that differ among individuals. The interdisciplinary team should have all possible tools to improve the visualization of aesthetic problems, create possible solutions, present these solutions to the patient and accurately guide clinical and laboratory procedures to achieve predictable and successful rehabilitative results. The objective of this clinical case report is to describe a case of aesthetic rehabilitation with ceramic laminates associated to periodontal plastic surgery.

Descriptors: Dental facets, periodontics, dental aesthetics.

¹ Esp., M^g. e Dr^a. em Dentística Restauradora – FOU SP, Coord. do Curso de Especialização em Dentística e Atualização em Estética – CEOM/Passo Fundo.

² Mestranda em Periodontia – SLMandic, Cursando Especialização em Implantodontia – CEOM/Passo Fundo.

E-mail do autor: victoria.alberton@outlook.com

Recebido para publicação: 10/07/2017

Aprovado para publicação: 28/07/2017

Introdução

A estética e a beleza são valores cada vez mais exigidos nas relações sociais e econômicas da sociedade e que demandam cuidados com a imagem pessoal e a autoestima dos indivíduos. Seguindo essa tendência, os profissionais da área odontológica também são constantemente procurados para executarem planejamentos e tratamentos puramente estéticos em seus pacientes².

Por ser decisivo na estética facial, o sorriso, especialmente dos dentes ântero-superiores, tem ganhado destaque na reabilitação estética dentro da odontologia. Os materiais e técnicas têm sido frequentemente aprimorados, e, nesse contexto, as cerâmicas têm se constituído a principal alternativa de material restaurador para substituir a estrutura dental, especialmente o esmalte.

Esse fato deve-se às propriedades favoráveis das cerâmicas, bem como a sua comprovada longevidade clínica. Resistência à compressão, condutibilidade térmica, semelhança óptica aos tecidos dentais, radiopacidade, integridade marginal, estabilidade de cor, biomimetismo, entre outras, somam pontos favoráveis à indicação dos materiais cerâmicos¹. Por outro lado, a longevidade clínica comprovada^{7,10}, além do fato de permitir ser confeccionada em delgadas espessuras e, por conseguinte, por permitir desgastes mínimos das estruturas dentais sadias¹¹, a cerâmica tem sido o material de eleição para os tratamentos estéticos na odontologia.

Nesse contexto, laminados ultrafinos de 0,2 mm a 0,5 mm de espessura – denominados “lentes de contato” – podem ser utilizados em casos de diastemas

ou ausência de volume dental adequado. Através de preparos minimamente invasivos e a utilização de cerâmica em modelo refratário, eles devolvem a harmonia para o sorriso com absorção, reflexão e transmissão de luz semelhante ao dente, fazendo com que o tratamento reabilitador se torne extremamente natural.

Dentre os aspectos periodontais que afetam a estética do sorriso devem ser considerados: a exposição gengival no sorriso, a arquitetura gengival associada a defeitos ósseos, a invasão do espaço biológico, como também a assimetria gengival relacionada às recessões ou excesso de tecido gengival recobrimdo a coroa dental. O objetivo deste relato de caso é descrever uma reabilitação estética anterior com uso dos laminados cerâmicos associados à cirurgia plástica periodontal.

Relato de caso

Paciente V.A., 21 anos, sexo feminino, relatou insatisfação com a estética devido à excessiva exposição gengival ao sorrir e à falta de volume dental (Figuras 1,2,3,4,5). Como primeiro procedimento, na consulta inicial, além dos exames clínico, radiográfico e anamnésico, optou-se por fazer moldagens para enceramento de diagnóstico e fotos para planejamento digital do sorriso - DSD (*Digital Smile Design*). No exame dos tecidos moles foram anotados, através de sondagem periodontal, os seguintes parâmetros: profundidade de sondagem, nível clínico de inserção, sangramento à sondagem e índice de placa visível. Previamente à realização do procedimento cirúrgico, a higiene oral da paciente foi avaliada e classificada como satisfatória, diagnosticando-se saúde periodontal na região.

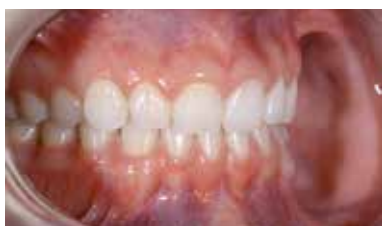

Figura 1 – Intrabucal lateral direita inicial

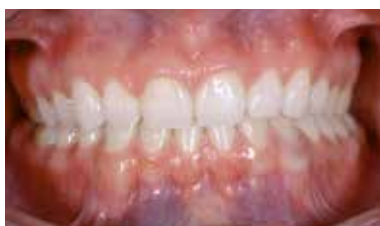

Figura 2 – Intrabucal frontal inicial

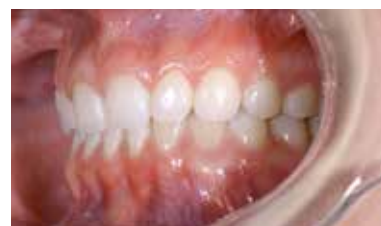

Figura 3 – Intrabucal lateral esquerda inicial

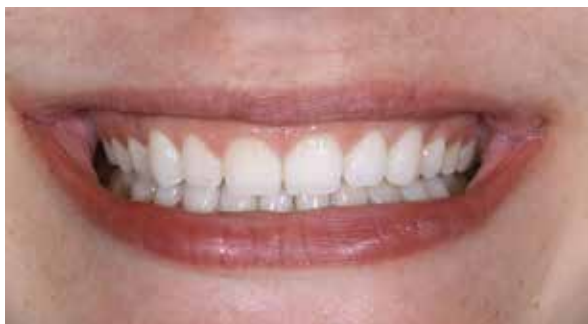

Figura 4 – Sorriso frontal inicial.

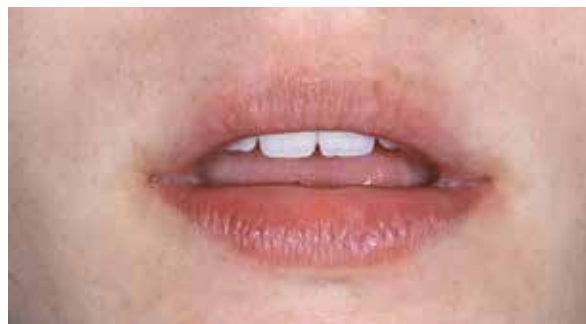

Figura 5 – Repouso Inicial.

Após apresentado o planejamento digital e aprovado pela paciente (Figura 6), seguiu-se a confecção do planejamento físico através do enceramento dos modelos de gesso, com novo contorno gengival sobre a gengiva do modelo (Figuras 7 e 8). Foi feita a prova intraoral do enceramento em resina bisacrílica (Pro-temp 4 3MESPE) - (*mock up*) e obtida a aprovação da paciente (Figura 9). Para execução da técnica de geni-

vectomia/osteotomia, fez-se assepsia intra e extraoral, seguida de anestesia da região pela técnica infiltrativa com uso de anestésico articaina a 4%. As incisões foram executadas com bisturi lâmina 15c, tangenciando-se o *mock up* (Figura 10). Após, foi executada a remoção do *mock up* (Figura 11) e as incisões foram confirmadas (Figura 12). O tecido gengival foi removido com auxílio de uma cureta periodontal Gracey 5/6.

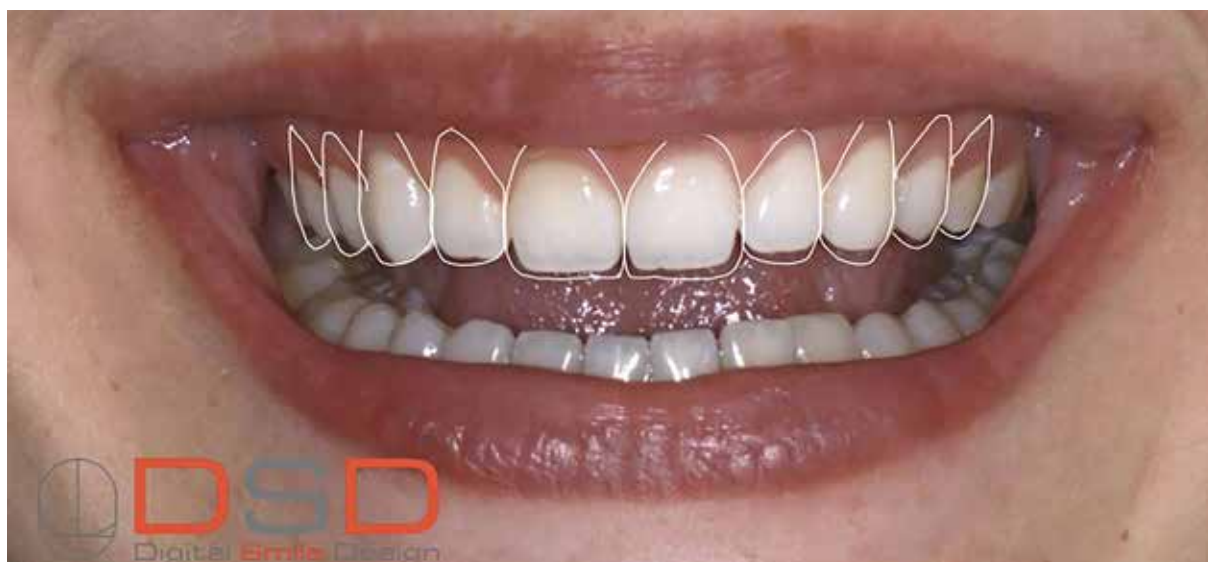

Figura 6 – Planejamento DSD.

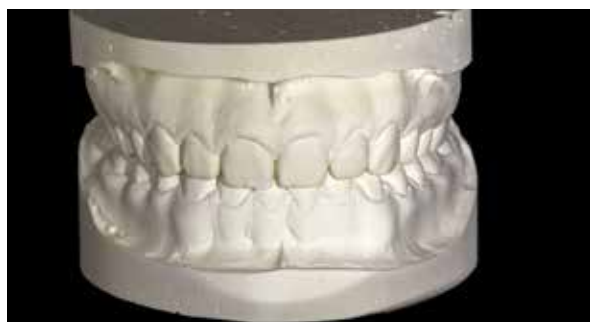

Figura 7 – Modelo de gesso inicial.

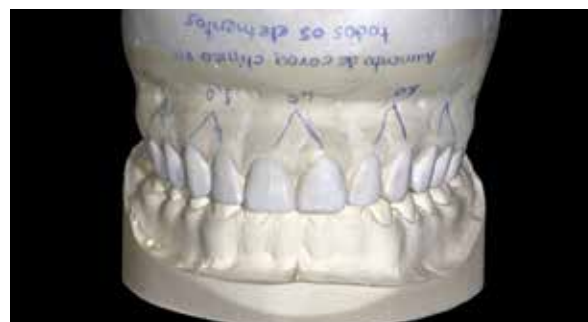

Figura 8 – Modelo de gesso com enceramento de diagnóstico.

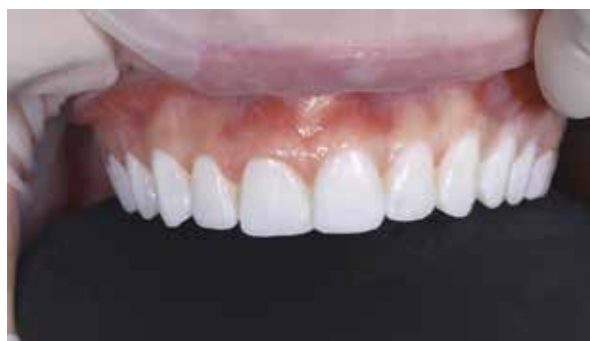

Figura 9 – Mock Up- Enceramento de diagnóstico em resina bisacrílica.

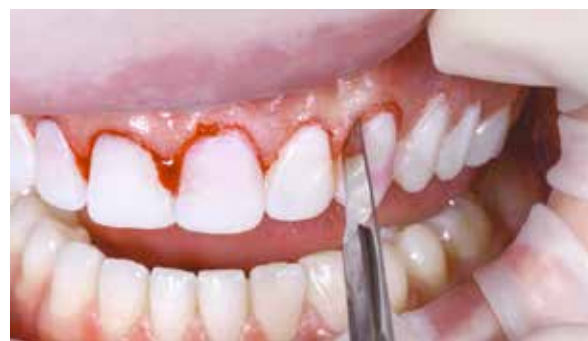

Figura 10 – Incisões tangenciando o Mock up.

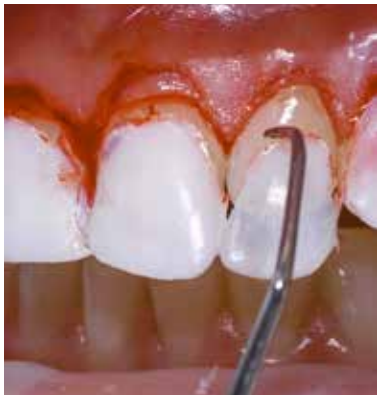

Figura 11 – Remoção do Mock Up.

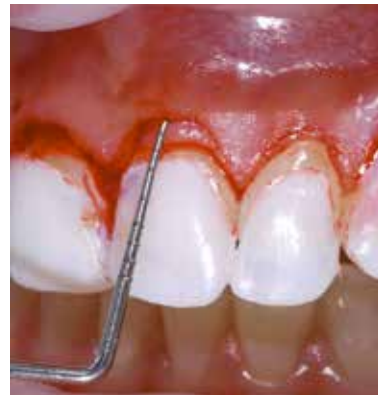

Figura 12 – Confirmação das Incisões.

Depois da correção do rebordo gengival, ao medir a profundidade clínica de sondagem e conferir as medidas no modelo encerado e no DSD, fez-se o descolamento gengival para expor o tecido ósseo subjacente (Figuras 13 e 14). Deve-se considerar que a distância entre a junção cimento-esmalte e o nível ósseo deve ser de no mínimo 3 mm para preservação do espaço biológico, em casos em que haverá futura reabilitação protética, o que se deve levar em conta é a distância entre a futura margem protética e o nível ósseo, que

também deve ser de 3 mm.

Foi feita a remoção do tecido ósseo com auxílio de cinzel de Oschseiben #1, broca diamantada cilíndrica topo plano KG Sorensen nº 2173. e broca esférica 1014 (Figura 15). Após verificação do espaço biológico e das medidas corretas foi executada a sutura com fio de nylon 6.0, em pontos de colchoeiro em cada papila (Figura 16). A finalização do procedimento foi realizada por meio de uma irrigação com solução fisiológica e compressão com gaze umedecida.

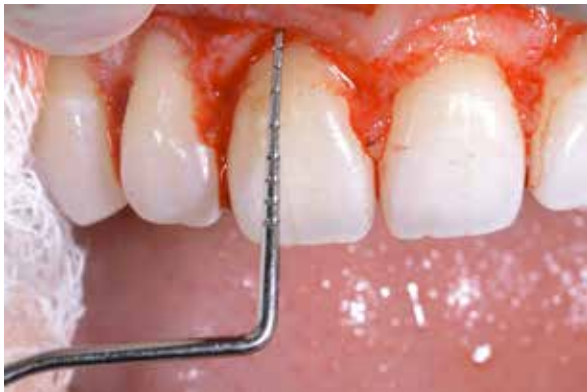

Figura 13 – Descolamento gengival para expor tecido ósseo.

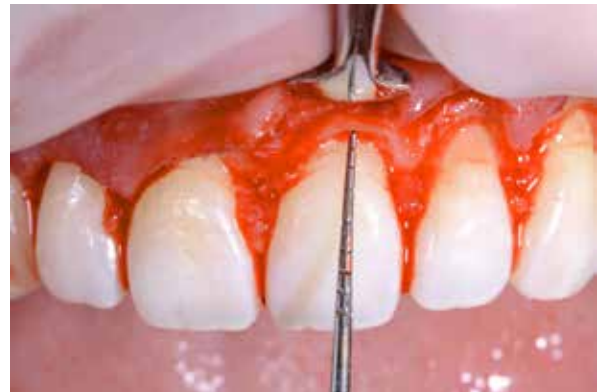

Figura 14 – Medição do Espaço biológico.

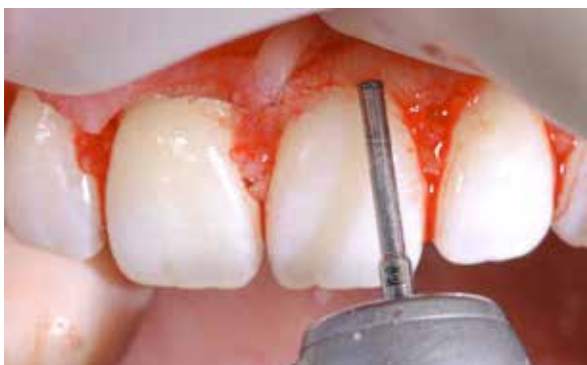

Figura 15 – Remoção do tecido ósseo.

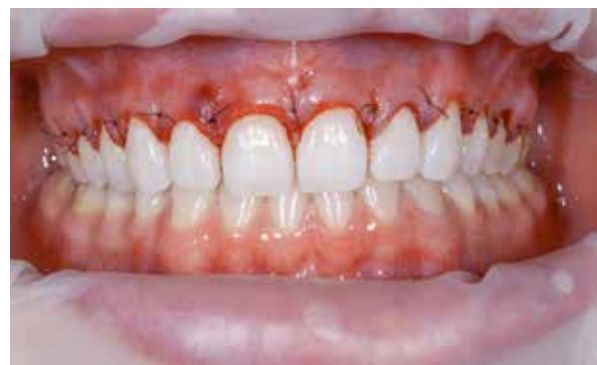

Figura 16 – Sutura.

A remoção da sutura foi feita em 10 dias e o pós-operatório foi excelente, sem nenhuma complicação ou dor relatada pela paciente (Figura 17). Dessa forma, 90 dias após a cicatrização, iniciou-se o procedimento reabilitador estético (Figura 18). O tratamento escolhi-

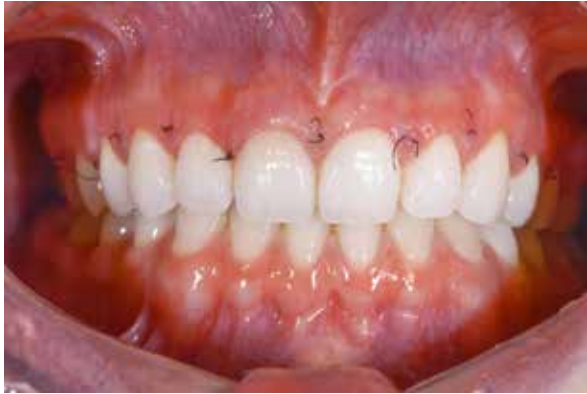

Figura 17 – Pós operatório 10 dias.

do foi a confecção de laminados cerâmicos ultrafinos nos dentes 15, 14, 13, 12, 11, 21, 22, 23, 24, 25, utilizando-se um sistema cerâmico à base de feldspato reforçado com leucita na técnica do modelo refratário, Creaction CC.

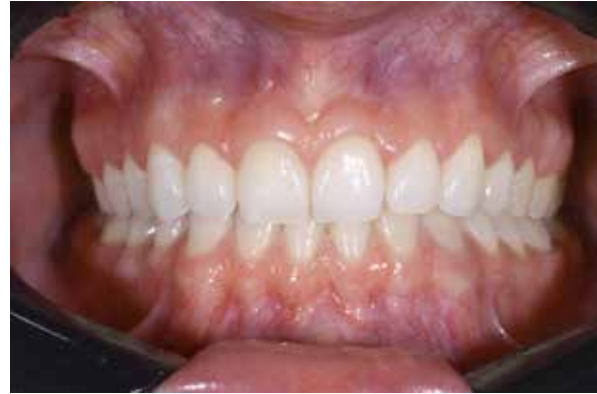

Figura 18 – Pós operatório 90 dias.

A confecção dos preparos para as restaurações cerâmicas foi feita sobre o *mock up*, (Figura 19) seguindo a sequência técnica para o preparo de laminados ultrafinos de Gurel, 2005: primeiramente, foram confeccionadas três canaletas de orientação na face vestibular, com a ponta diamantada 4141 (KG Sorensen) no sentido méso-distal, levando-se em consideração a inclinação dessa face. O desgaste foi realizado seguindo os três planos dentais: cervical, médio e incisal, com profundidade média de 0,3 mm (Figura 20) e em seguida, o fundo dos sulcos de orientação foram pintados com grafite (Figura 21). A redução incisal (aproximadamente 1,0 mm de desgaste sobre *mock up*) foi realizada com ponta diamantada 2134 (KG Sorensen), sendo o preparo em inclinação de 45 graus com a face palatina (Figura

22). Nesse momento, o *mock up* foi removido e as marcações de grafite conferidas no dente (Figura 23). Pequenos desgastes nessas áreas foram executados com o objetivo de obter espaço adequado para a restauração cerâmica. A conferência dos espaços foi feita com muralhas de silicone de condensação obtidas a partir do modelo de gesso encerado (Figura 24), tanto no sentido transversal (Figura 25), como no sentido longitudinal e espaço incisal (Figura 26). Os ângulos internos foram arredondados com ponta diamantada 2134F e FF (KG Sorensen, Brasil). Os preparos foram então devidamente polidos com broca multilaminada (Henry Shein) e discos *sof lex* 3M. Convém salientar que o término recebeu atenção especial, sendo executado de forma contínua e definido em chanfrado leve (Figura 27).

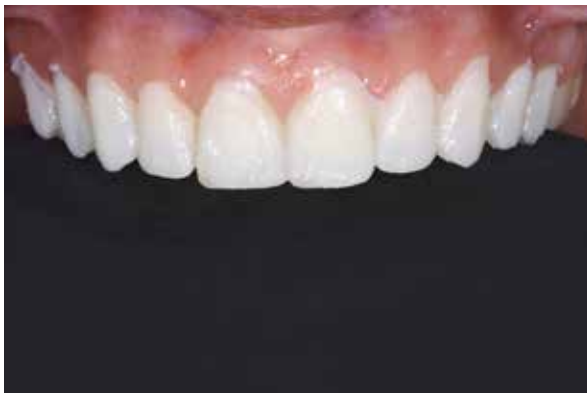

Figura 19 – Preparos sob o *mock up*.

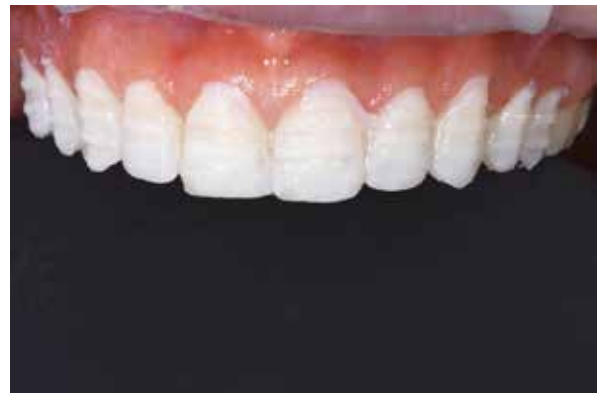

Figura 20 – Desgaste 3 planos de orientação.

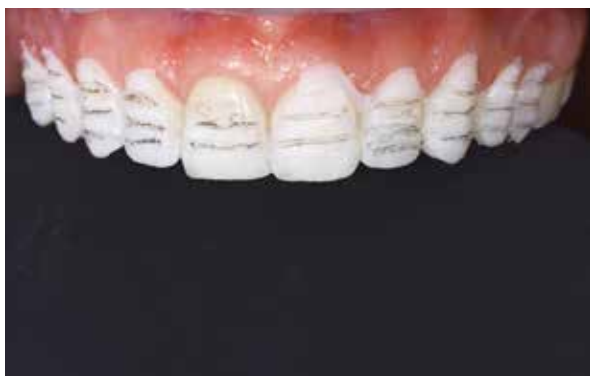

Figura 21 – Sulcos de orientação.

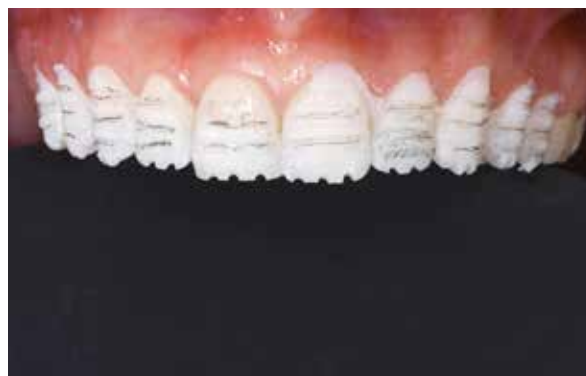

Figura 22 – Confeção dos preparos.

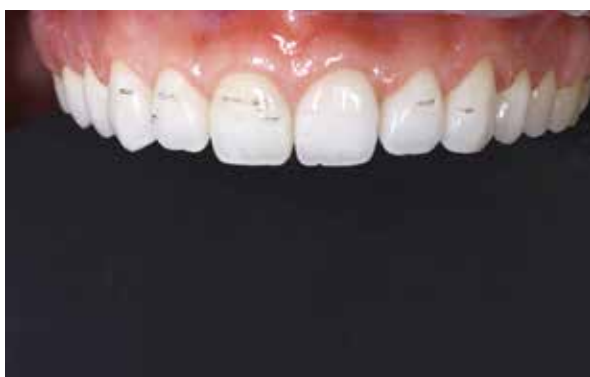

Figura 23 – Remoção Mock up.

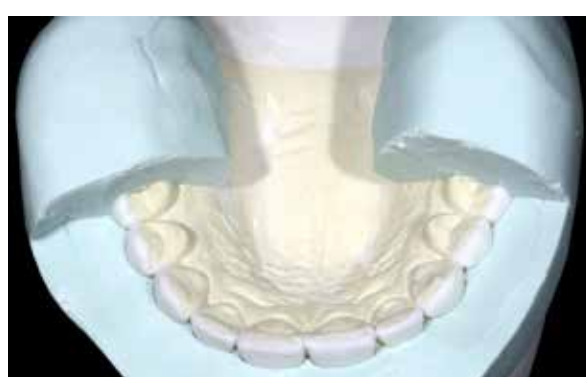

Figura 24 – Muralha silicone no modelo.

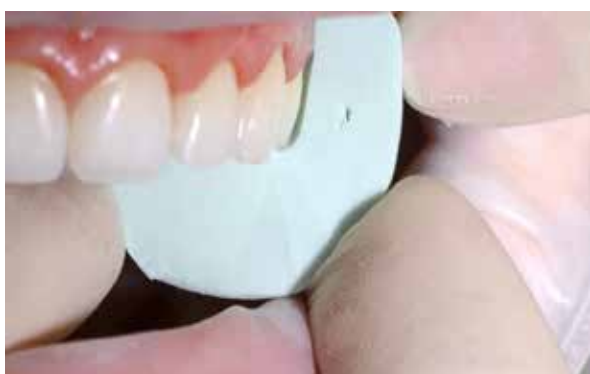

Figura 25 – Muralha de silicona sentido transversal.

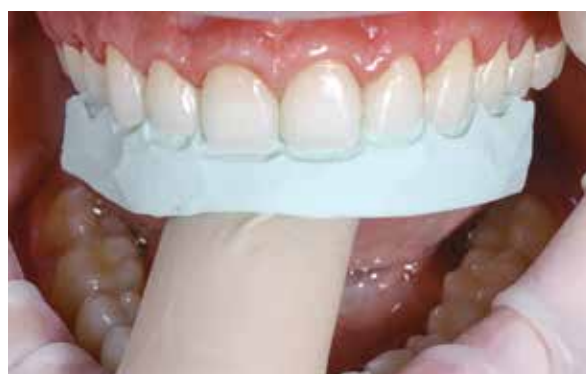

Figura 26 – Muralha de silicona sentido longitudinal.

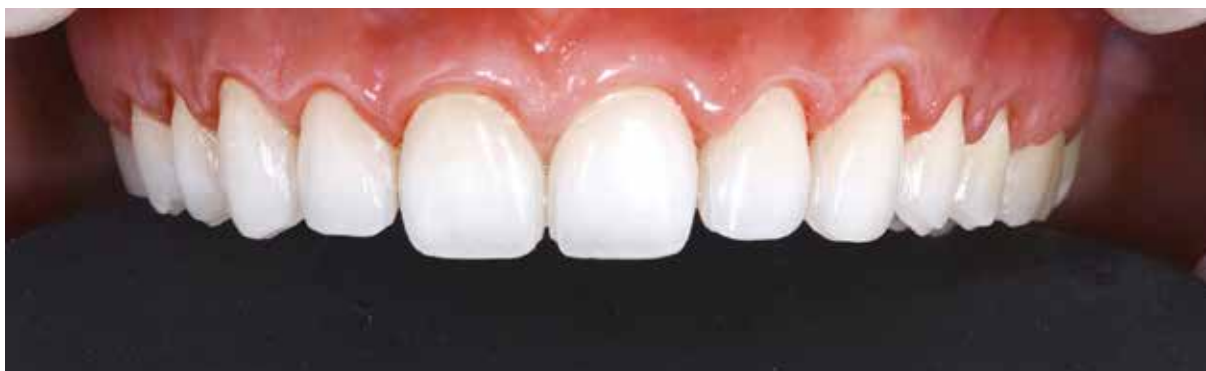

Figura 27 – Termino dos preparos definido.

Na mesma sessão, após a conclusão dos preparos, iniciou-se o procedimento de moldagem, utilizando-se material de moldagem à base de silicone de adição (Virtual, Ivoclar Vivadent, Lieshentein). Para permitir qualidade na moldagem do sulco gengival e do término do preparo, realizou-se o afastamento gengival pela técnica do duplo fio #00 e #0 (Ultrapack, Ultradent, USA).

Depois da seleção da moldeira e da inserção do primeiro fio (#00), foi realizada a primeira moldagem com silicone pesada pasta densa (Virtual, Ivoclar Vivadent, Lieshentein). Após a presa do material e remoção da moldeira, foram confeccionados alívios e remoção de retenções com lâmina de bisturi e edenta, visando

o escoamento do material leve. Após a inserção do segundo fio retrator (#0), a moldeira foi carregada com silicone pasta leve (Virtual, Ivoclar Vivadent, Lieshentein) e levada em posição na boca (Figura 28). A arcada inferior também foi moldada com o mesmo material, porém sem a inserção dos fios.

Na sequência, procedeu-se com a seleção da cor empregando escala convencional (Figura 29) e os provisórios foram confeccionados com resina bisacrílica Protemp BL 3M ESPE. As moldagens foram enviadas ao laboratório de prótese PBStudio (Paulo Battistela), onde as restaurações cerâmicas foram confeccionadas em cerâmica Creation CC.

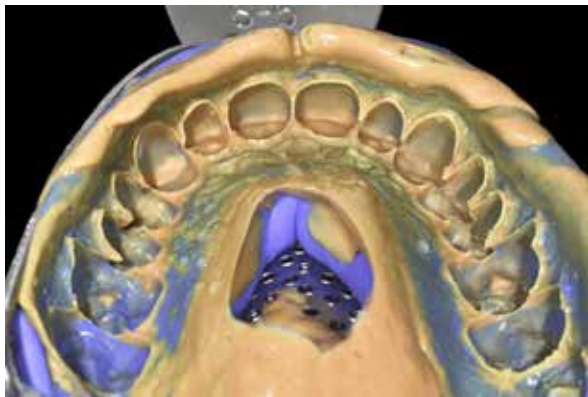


Figura 28 – Moldagem.

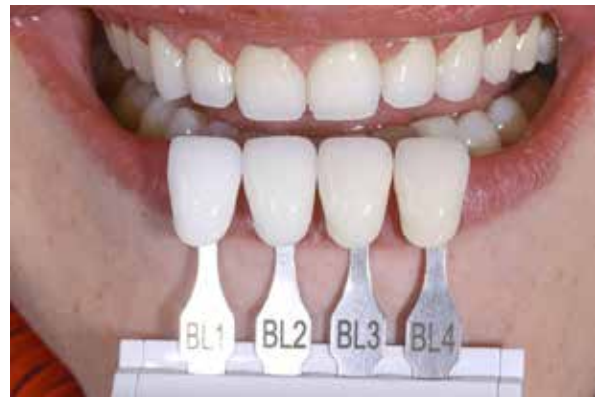

Figura 29 – Seleção de cor.

Na sessão clínica seguinte, foi realizada a prova dos laminados cerâmicos no modelo (Figuras 30 e 31) e em boca, para análise da cor, forma, adaptação marginal, além da aprovação do paciente. Inicialmente, foi feita

a prova seca (Figura 32) e em seguida a úmida com *try in* do kit de cimento Variolink Esthetic LC (Figura 33). A cor selecionada foi a Neutral. Posteriormente, foi iniciada a etapa da cimentação.

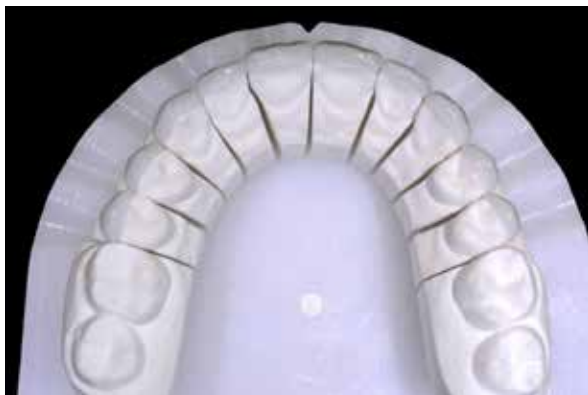

Figura 30 – Prova dos laminados no modelo.

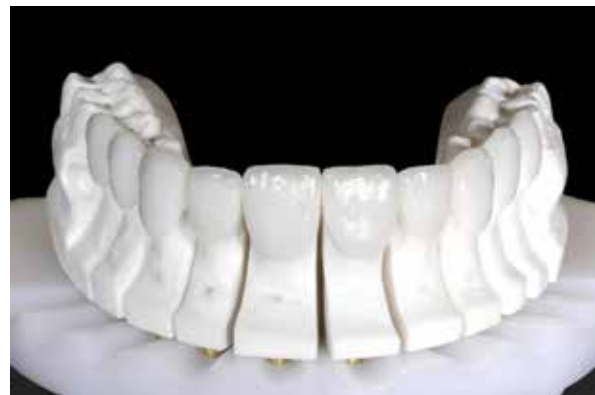

Figura 31 – Prova dos laminados no modelo.

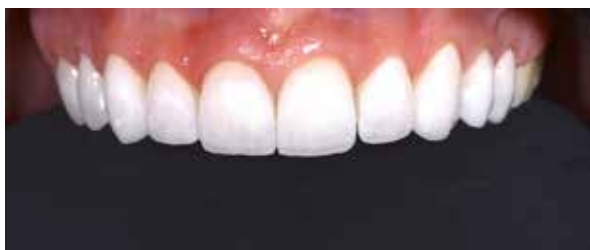

Figura 32 – Prova seca em boca.

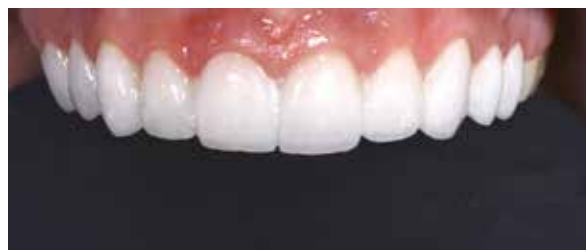

Figura 33 – Prova umida em boca com try in.

Para facilitar o tratamento interno das restaurações, elas foram posicionadas em uma base de silicóna de adição Virtual pasta densa (Figura 34). As superfícies internas dos laminados foram condicionadas com *monobond etch & prime* (solução aquosa alcoólica de po-

lifluoreto de amônio, metacrilato de silano e corante) por 40 segundos (Figura 35) (Phark, Sartori, Sillas Duarte, 2016). Após o tempo de tratamento recomendado, o *monobond etch & prime* foi lavado por 60s e seco.

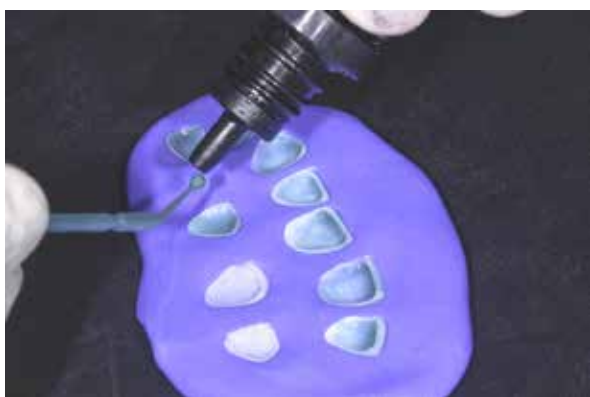

Figura 34 – Posicionamento das laminas na silicóna de adição.



Figura 35 – Condicionamento das superfícies internas com *monobond etch & prime*.

Os dentes foram previamente isolados de forma absoluta (Figuras 36 e 37) e sofreram condicionamento ácido fosfórico (Figuras 38, 39 e 40) e aplicação do sistema adesivo Excite F DSC (Figuras 41 e 42), removidos os excessos e fotopolimerizado. O cimento resinoso fotopolimerizável Variolink Esthetic na cor Neutral, previamente selecionado, foi aplicado na superfície da cerâmica e levado ao dente no sentido inciso-cervical (Figura 43).

O ajuste da oclusão foi executado em Máxima Intercuspidação Habitual de forma criteriosa, sendo também verificados os movimentos de protusão e lateralidade. O aspecto final do caso demonstrou solução para as queixas da paciente, tanto na questão do volume (Figura 44), como para questão da exposição gengival (Figura 45). O resultado estético obtido harmonizou-se com a face da paciente (Figura 46).

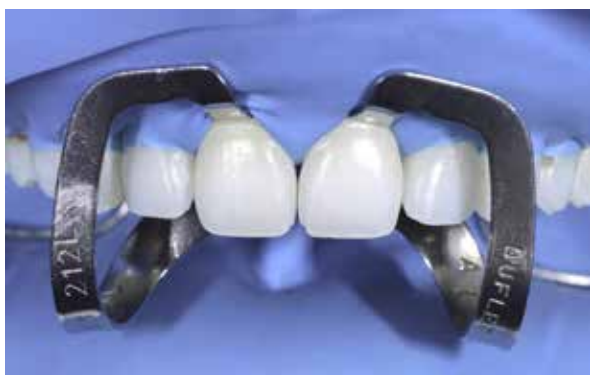

Figura 36 – Isolamento absoluto.

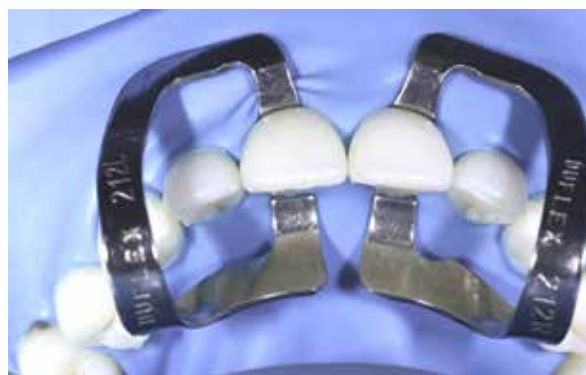

Figura 37 – Isolamento absoluto.

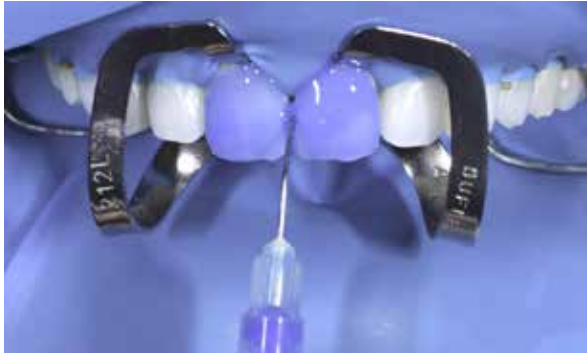

Figura 38 – Condicionamento com acido fosfórico.

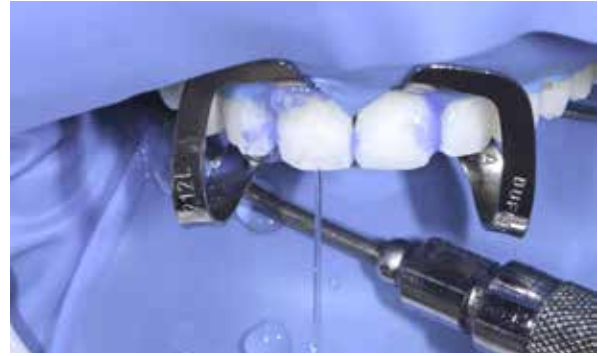

Figura 39 – Condicionamento com acido fosfórico.

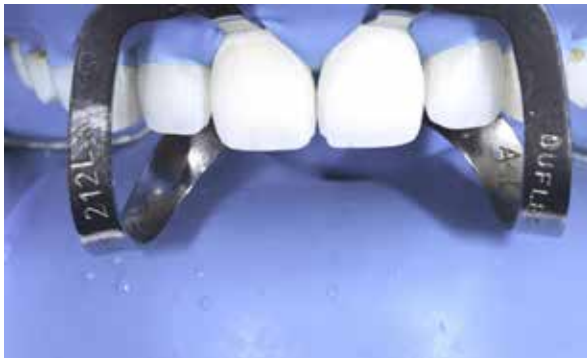

Figura 40 – Condicionamento com acido fosfórico.

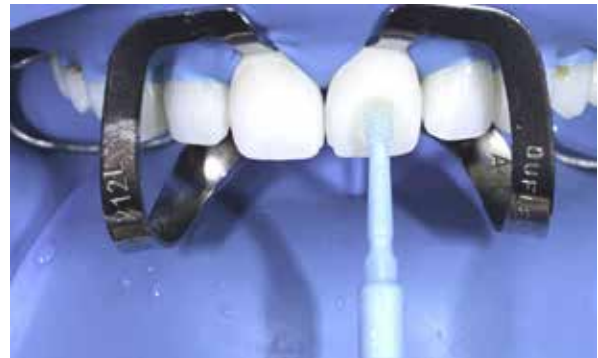

Figura 41 – Aplicação do sistema adesivo Excite F DSC.

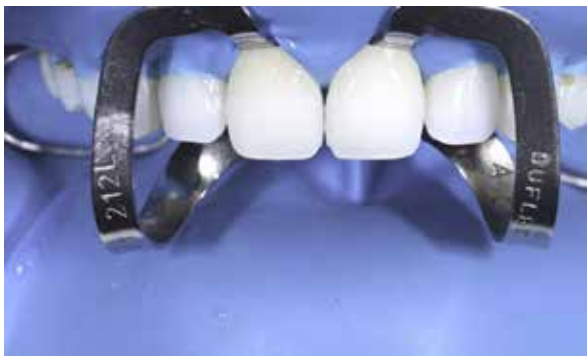

Figura 42 – Aplicação do sistema adesivo Excite F DSC.

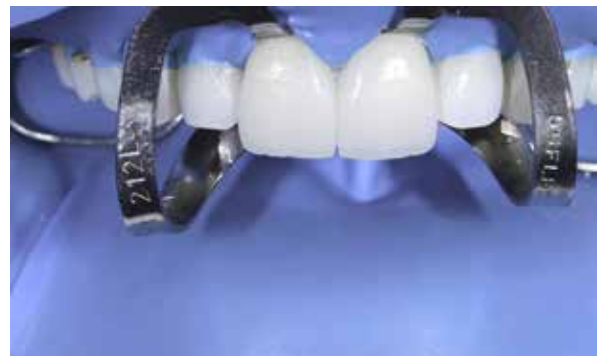

Figura 43 – Cimentação das laminas com Isolamento Absoluto.

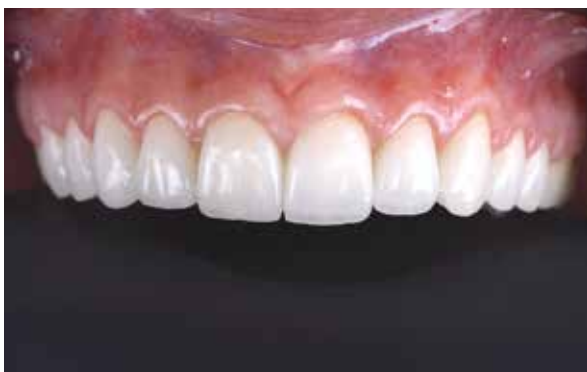

Figura 44 – Aspecto final.

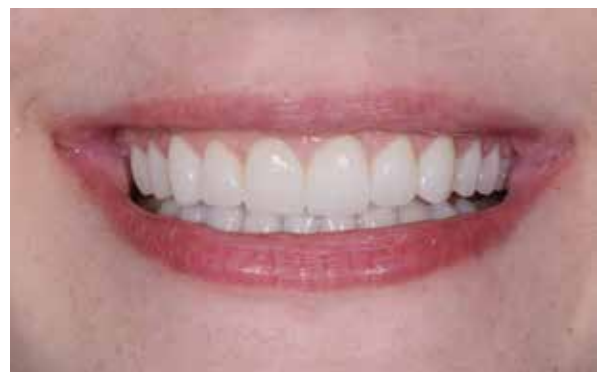

Figura 45 – Aspecto final.



Figura 46 – Aspecto final facial.

Discussão

Segundo Coachman e Calamita (2012)⁴, para obter um resultado estético consistente, o formato das restaurações dentais deve ser definido anteriormente à execução do caso, com base nas linhas faciais do paciente. O planejamento digital é um conceito multiuso, pois auxilia tanto no planejamento, como na execução da cirurgia gengival e nos preparos, servindo também como ferramenta de venda para o tratamento.

Conceição (2007)⁵ relatou a importância da teoria da presença do planejamento estético na reabilitação do sorriso. O autor também destacou a importância da estética periodontal, nesse contexto a presença de um contorno gengival regular e contínuo torna um sorriso mais agradável, o zênite gengival, que é o ponto mais apical do contorno gengival de cada dente deve possuir um deslocamento mais coronal nos incisivos laterais superiores em comparação aos incisivos centrais superiores e caninos superiores, e também, as papilas interdentais posicionadas adequadamente promovem um adequado fechamento do espaço interdental auxiliando no equilíbrio do sorriso.

Em muitas situações, os procedimentos clínicos isolados não alcançam resultados estéticos harmoniosos, assim, são necessárias abordagens clínicas estéticas multidisciplinares. O sucesso de um tratamento restaurador em dentes anteriores depende da integração estética entre os tecidos moles e tecidos duros².

Joly, Carvalho e Silva (2010)⁸ sustentaram a ideia de que a possibilidade de visualizar e mensurar com precisão os tecidos periodontais e peri-implantares é muito importante e que quando realizadas cirurgias de aumento de coroa clínica, para corrigir o sorriso gengival, o reconhecimento das relações entre as estruturas envolvidas no processo de planejamento, bem como da cirurgia é necessário para se definir a localização da margem gengival, linha mucogengival, junção cimento-esmalte e crista óssea.

O planejamento de todos os casos de aumento de

coroa clínica estético deve considerar se haverá ou não uma reabilitação protética associada. Nos casos em que facetas ou coroas forem previstas, a determinação da posição da futura margem protética determinará a extensão da osteotomia. Não existem restrições quanto ao risco de exposição radicular, uma vez que as próteses corrigirão essas áreas sem prejuízos estéticos. Nesses casos, o tempo de cicatrização necessário para a maturação dos tecidos moles, com formação do sulco gengival e estabilidade dimensional da margem gengival, deve ser respeitado antes do preparo dental definitivo. Esse tempo varia de 3 a 6 meses, podendo chegar a até um ano, dependendo da extensão do procedimento periodontal. Quando não houver tratamento restaurador associado, o limite da osteotomia é determinado pela localização da JCE³.

Conclusão

No presente caso clínico, pôde-se concluir que o tratamento odontológico estético deve ser multidisciplinar, levando em conta um planejamento adequado tanto virtual, como físico. Seguindo um protocolo adequado, pode-se transformar sorrisos com arte e ciência, obtendo um resultado harmonioso e natural.

Referências

1. Amoroso AP et al. Cerâmicas odontológicas: propriedades, indicações e considerações clínicas. Rev. Odontol. Araçatuba. 2012; 33(2):19-25. Disponível em: <<http://hdl.handle.net/11449/133259>>.
2. Araújo EM de, Fortkamp S Baratieri LN. Closure of diastema and gingival recontouring using direct adhesive restorations: A case report. J. esthet. restor. dent. 2009; (21):229-241.
3. Carvalho P, Silva R, Joly J. Aumento de coroa clínica estética sem retalho: uma nova alternativa terapêutica. Rev. Assoc. Paul. Cir. Dent. Ed. Esp. 2010; (1): 26-33.
4. Coachman C, Calamita M. Digital Smile Design: A tool for treatment planning and communication in Esthetic Dentistry. QDT. 2012; 1-10.
5. Conceição EN. Dentística: Saúde e Estética. 2ed. Porto Alegre: Artmed, 2007; 320-355.
6. Gurel G. The Science & Art of Laminate Veneers. Quintessence. 2005.
7. Gurel G, Sesma N, Calamita MA, Coachman C, Morimoto S. Influence of Enamel Preservation on Failure Rates of Porcelain. Int. j. Periodontics restorative dent. 2013; 33(1).
8. Joly JC, Carvalho PFM, Silva RC. Reconstrução tecidual estética: Procedimentos plásticos e regenerativos periodontais e peri-implantares. São Paulo: Artes Médicas. 2010; 63-153.
9. Phark Jin-Ho, Sartori N, Sillas Jr D. Bonding to Silica-Based Glass-Ceramics: A Review of Current Techniques and Novel Self-Etching Ceramic Primers QDT. 2016; 39:27-36.
10. Pivetta R, Alberton da Silva S, Alberton da Silva V. Longevidade clínica de facetas de porcelana, Prosthesis Laboratory In Science. 2017; 6(22).
11. Soares PV, Zeola LF, Souza PG, Pereira FA, Milito GA, Machado AC. Aesthetic Rehabilitation with Ceramic Veneers Reinforced by Lithium Disilicate. Rev. Odontol. Bras. Central. 2012; 21(58).

Como citar este artigo:

Silva SA, Silva VA. Laminados cerâmicos associados à cirurgia plástica periodontal – a arte de transformar sorrisos. Prosthesis Lab. Sci. 2017; 6(24):108-117. DOI: 10.24077/2017;624-108117.